Aus der klinischen Abteilung des Zahnärztlichen Instituts der Universität Basel. Vorsteher: Prof. Dr. O. Müller.

Beitrag zur Pathologie des Interdentalraumes

Inaugural-Dissertation

zur Erlangung der Doktorwürde der Zahnheilkunde der hohen medizinischen Fakultät der Universität Basel

Vorgelegt von

MAX SCHNEEBERGER

von Seeberg (Bern)

1928

Buchdruckerei Berichthaus — Zürich

Von der medizinischen Fakultät Basel genehmigt

auf Antrag von Prof. Dr. Oskar Müller.

Basel, den 24. März 1928.

Der Dekan: R. Rößle.

ZÜRICH 1928 — SCHWEIZERISCHE MONATSSCHRIFT
FÜR ZAHNHEILKUNDE, BAND XXXVIII, No. 3.

Aus der klinischen Abteilung des Zahnärztlichen Instituts der Universität Basel. Vorsteher: Prof. Dr. O. Müller.

Beitrag zur Pathologie des Interdentalraumes

Inaugural-Dissertation

zur Erlangung der Doktorwürde der Zahnheilkunde der hohen medizinischen Fakultät der Universität Basel

Vorgelegt von

MAX SCHNEEBERGER

von Seeberg (Bern)

1928

Buchdruckerei Berichthaus — Zürich

R. UNIV.
BIBLIOTHEEK
LEIDEN

Beitrag zur Pathologie des Interdentalraumes.

I. Der normale Interdentalraum.

1. *Lage.* Interdentalraum heißt der Raum, den zwei aufeinanderfolgende Zähne der gleichen Zahnreihe zwischen sich fassen. Je nachdem sich die beiden Zähne in einem Kontaktpunkt berühren oder nicht, ist dieser Raum nach oben geschlossen oder offen. Nach unten findet er die Begrenzung durch das interdentale Knochenseptum und in mesio-distaler Richtung durch die Approximalflächen der beiden Zähne. In bukkaler und lingualer Richtung fehlt eine Begrenzung.

2. *Form.* Der Interdentalraum hat die Form eines Dreiecks, dessen Spitze durch den Kontaktpunkt und dessen Basis durch das Septum interalveolare gebildet wird. Die Approximalflächen der beiden Zähne bilden die Seitenlinien. Räumlich betrachtet stellt der Interdentalraum eine vierseitige Pyramide dar. Die vier Kanten treffen sich im Kontaktpunkt. Fehlt ein solcher, so hat der Raum die Form einer abgestumpften vierseitigen Pyramide. Die Basis hat annähernd Viereckform. Diese ist ausgesprochener bei Molaren als bei Inzisiven. Bei ersteren ist die Basisfläche auch größer. Der Interdentalraum bei den Molaren ist geräumiger als bei den Frontzähnen. Es hängt dies mit der verschiedenen Form der Zähne zusammen, indem die Approximalflächen der Molaren viel breiter sind und außerdem nach unten stark divergieren. Die Größe des Raumes ist in steter Veränderung begriffen. Dabei bleibt dessen Form meist unverändert. Es gewinnt das Dreieck im Alter, zufolge des physiologischen Durchbruchs der Zähne, an Höhe. Zugleich wird die Basisfläche größer. Der Kontaktpunkt, der in seiner ursprünglichen Form mit dem

Berührungspunkte zweier Kugeln verglichen werden kann, ist durch Abschleifen zur Kontaktfläche geworden. Diese Veränderungen, die bis zum 25. Altersjahr nur unbedeutend sind, werden von diesem Zeitpunkte an deutlich beobachtet. Es bestehen zwar große individuelle Unterschiede. Da der Durchbruch seinen Abschluß erst mit dem physiologischen Ausfallen der Zähne findet, so hat der Interdentalraum erst in diesem Momente seine größte Ausdehnung erreicht. Veränderungen der Form können auch durch noch zu besprechende äußere Einwirkungen und pathologische Vorgänge im Interdentalraum bedingt werden.

3. *Inhalt.* Beim jugendlichen Gebiß füllt die Papille den Interdentalraum vollständig aus. Papille ist die Bezeichnung für denjenigen Teil der Gingiva, die in das Spatium interdentale zu liegen kommt. Der Unterschied von Papille und Gingiva ist nur ein topographischer. Anatomisch sowohl als histologisch sind sie identisch und stellen eine straffe, derbe, rosafarbene und glänzende Haut aus fibrillärem Bindegewebe mit viel elastischen Fasern dar. Die Submukosa ist dick und straff. Im Alter füllt die Papille den Raum nicht mehr ganz aus. Dadurch, daß sich die Papillenspitze vom Kontaktpunkt zurückzieht, entsteht zwischen ihnen ein durchspülbarer Raum. In diesem Zustande ist die Papille in vermehrtem Maße Schädigungen ausgesetzt. Eine Kompensierung kann in der mit dem Alter zunehmenden Verhornung des Epithels erblickt werden. Diese Verhornung ist in Gebissen, die nie Kontaktpunkte aufwiesen, stets anzutreffen. Sie tritt frühzeitig dort ein, wo Kontaktpunkte durch irgendwelche Ursachen zerstört wurden.

Im Interdentalraum kommt es, mesial und distal, durch das Epithel der Papille einerseits und der Approximalfläche des Zahnes andererseits, zur Abgrenzung eines länglichen spaltförmigen Raumes, der Zahnfleischtasche. Am Taschenboden ist das Epithel mit der Oberfläche des Zahnes eine Strecke weit verwachsen (Epithelansatz). «Wenn der Zahn die Artikulationsebene erreicht hat, also nach klinischen Begriffen durchgebrochen ist, so befindet sich der Boden der

Tasche annähernd an der Grenze zwischen dem mittleren und zervikalen Drittel der schmelzbedeckten anatomischen Krone, und der Epithelansatz dehnt sich von hier aus bis zur Schmelzzementgrenze aus. (Letzter Rest des Schmelzepithels, das noch nicht im Munde, resp. Taschenepithel aufgegangen ist.)« *(Gottlieb.)* Dieser Zustand bleibt nun nicht zeitlebens der gleiche, sondern mit dem kontinuierlichen Durchbruch des Zahnes verschiebt sich der Epithelansatz kontinuierlich apikalwärts. Das gleiche geschieht mit dem Zahnfleischrand. Es bleibt dadurch die Größe der Zahnfleischtasche ziemlich unverändert. Störungen dieser Verhältnisse, insbesondere eine pathologische Vertiefung der Tasche apikalwärts, werden häufig beobachtet. Sie stellen für die begrenzenden Zähne eine große Gefahr dar. Immer finden wir dabei eine Schädigung der Papille, und beinahe immer sind wir in der Lage nachzuweisen, daß die Krankheit mit einer Affektion der Papille begonnen hat. Die Schädigung der Interdentalpapille kann also schwere pathologische Prozesse einleiten. Der Interdentalraum verdient somit unsere größte Aufmerksamkeit.

II. Der pathologische Interdentalraum.

Die Interdentalräume sind diejenigen Stellen des Gebisses, die sich oft durch mangelhafte Hygiene auszeichnen. Diese Tatsache läßt die häufigen und verschiedenartigen pathologischen Erscheinungen, die hier beobachtet werden, verständlich machen. Prozesse, denen die Zähne bei fehlender Therapie unbedingt zum Opfer fallen, können hier ihren Sitz, bzw. ihren Anfang haben. Krankheiten, die sich auf die Gingiva ausdehnen, ja sogar die ganze Mundschleimhaut in Mitleidenschaft ziehen, haben häufig ihre Ursache im Interdentalraum. Diesen Krankheiten fallen eine sehr große Zahl Zähne zum Opfer. Es existieren in der zahnärztlichen Literatur nicht viel Arbeiten, die den Interdentalraum zum Gegenstand eingehender Studien haben. Ein Beitrag zu dessen Pathologie scheint mir deshalb eine lohnende Arbeit zu sein.

Schädigungen, denen der Interdentalraum ausgesetzt ist.

a) Schädigungen durch Formveränderungen des Interdentalraumes. Formveränderungen können durch die verschiedensten Umstände bedingt sein. Interdentalräume, deren Begrenzungszähne Stellungsanomalien aufweisen, weichen meistens von der natürlichen Form ab. Durch Extraktionen werden Interdentalräume beseitigt. Bei sich selbst überlassenen Extraktionslücken kommt es, besonders bei Molaren im jugendlichen Gebiß, durch Nachrücken und Kippen noch vorhandener Molaren zur Bildung anormaler, gefährlicher Interdentalräume. «Kippen untere Molaren, so kommt es an der distalen Fläche bei Vorhandensein eines Nachbarzahnes zur Verschiebung des Kontaktpunktes apikalwärts mit V-förmiger Verbreiterung des Eingangs zum Interdentalraum von der Kaufläche her. Eine Einkeilung von Speisen und eine anhaltende Schädigung dieser Partien ist unausbleiblich.» *(Gottlieb.)* Antagonisten, die infolge der Extraktionslücke aus dem Kiefer heraustreten, verändern die Form der Interdentalräume auf schädigende Weise. Beim Jugendlichen ist die Störung ganz besonders groß.

b) Traumatische Schädigungen. Dahin zu rechnen sind alle jenen akuten Einwirkungen, die zu einer Läsion der Papille führen. Ist aber ein Epitheldefekt vorhanden, dann ist immer mit der Möglichkeit der nachfolgenden Infektion mit den noch zu beschreibenden Folgen zu rechnen. Grobe Traumen, wie Schlag, Stoß, Fall, führen häufig zu Formveränderungen des Interdentalraumes, indem sie zu Stellungsanomalien oder zu Lückenbildung Anlaß geben. Dabei wird die Papille meistens lädiert. Fehlerhafte technische Arbeiten können Verletzungen schaffen. Besonders ist es die dem Zahnfleischrande aufliegende Klammer, die durch beständige Scheuerung grobe Zerstörungen schafft. Hier zu erwähnen sind auch die zu weit gegen die Interdentalräume vordringenden Spitzen partieller Prothesen. Der Gebrauch des Zahnstochers führt fast immer zu Läsionen der Papille, besonders dann, wenn er zum täglichen Bedarfsinstrument wird. Entweder wird die Papille angestochen, oder es werden kleine Holzsplitterchen auf-

gespießt. Die Frage, Holzzahnstocher oder Federkielzahnstocher, ist müßig. Sind in einem Gebiß Kontaktpunkte nie vorhanden gewesen, so sind die Interdentalräume so groß, daß hier liegen gebliebene Speiseteile bequem herausgespült werden können. Werden nach zerstörten Kontaktpunkten Speisereste eingeklemmt, dann dient der Zahnstocher nur zur symptomatischen Behandlung. Es ist in einem solchen Fall der Patient der Behandlung durch den Zahnarzt zuzuführen. Diesem fällt die Aufgabe zu, neue Kontaktpunkte zu schaffen. Zahlreich sind die Schädigungen der Papille, die man nach orthodontischen Maßnahmen beobachtet. Da beim jugendlichen Gebiß die Papille den Interdentalraum ganz ausfüllt und dieser letztere womöglich durch Stellungsanomalien noch zur engen Spalte reduziert ist, führt die Befestigung von Bändern fast immer zu einer Verletzung. Der Umstand, daß diese Bänder oft monatelang liegen bleiben müssen, erfordert unsere größte Vorsicht, denn er ist die Ursache der häufigen chronischen Papillitis. Es kommt auch vor, daß orthodontische Bogen, die satt anliegen, gegen das Zahnfleisch und die Papille drücken und ihre chronische Reizwirkung entfalten. Am meisten Verletzungsmöglichkeit aber bietet der Ligaturendraht. Sehr oft wird er infolge Platzmangels durch die Papille hindurchgestochen. Beim Anziehen wird dann ein Teil der Papille gequetscht oder gar zerschnitten. In vielen Fällen dürfte es möglich sein, eine Separation von so geringem Ausmaß herzustellen. Werden Seidenligaturen oder Kofferdamreste im Interdentalraum liegen gelassen, so rächt sich die Vergeßlichkeit sicher mit einer Entzündung der Papille. Das gleiche bewirkt in den Interdentalraum gebrachtes Füllungsmaterial. Durch Verwendung von Matrizen kann dem vorgebeugt werden. Sehr oft werden kleinere und größere Traumen durch den Zahnarzt gesetzt. Besonders bei der Präparation von Kronenstümpfen mit den Schleifrädern. Zerschnittene Papillen dürften da wohl häufig angetroffen werden. Den gleichen Schaden kann der Strips beim Polieren approximaler Füllungen stiften. Auch mit dem Separator ist es leicht möglich, Verletzungen zu schaffen. Beim Anbringen des Kofferdams kann es vorkommen, daß ein Stück der nicht

sichtbaren Papille mit in die Schlinge der Ligatur hineingerät. Mit dem Zuziehen derselben ist eine Läsion unausbleiblich. Daß bei Zahnsteinreinigungen immer Zerstörungen auftreten, ist fast als gewiß zu betrachten. Für die Extraktionen gilt das unter «Formveränderungen» Gesagte.

c) Chemische Traumen. Viele Medikamente, die zum täglichen Rüstzeug des Zahnarztes gehören, haben gewebsschädigende Eigenschaften. Wird eine Arseneinlage mangelhaft verschlossen, so daß sie auf die Papille einwirken kann, so entsteht eine Nekrose derselben. Besteht die Einwirkung während längerer Zeit, so greift die Nekrose auch auf den Knochen über. Arsennekrosen sequestrieren im Knochen weit ab. Phenol bewirkt bei der Berührung mit dem Zahnfleisch sofort einen weißen Ätzschorf. Aqua regia, Schwefelsäure, Salzsäure, Salpetersäure, wie auch Argentum nitricum, Chlorzinklösung, Acid. lacticum, besitzen diese Ätzwirkung. Sicheren Schutz vor dem Betupfen der Papille mit diesen Agentien bietet der Kofferdam.

Neben diesen besprochenen akuten gibt es nun noch eine Anzahl *chronische Traumen,* die in gleicher Weise schädigend auf die Interdentalpapille einwirken:

a) Der Zahnstein. Es ist besonders der harte, schwarze Zahnstein (Serumstein), der in Betracht kommt. Die Ablagerung erfolgt im Gegensatz zum weißen, weichen Zahnstein, der sich an der Oberfläche vom Zahnhals bis zur Krone vorfindet, unter dem Zahnfleisch. An dieser verborgenen Stelle bleibt er so lange vom Patienten unbemerkt, bis er zufolge der chronischen Reizwirkung auf die Papille zu den subjektiven Symptomen einer Papillitis geführt hat. Im Zusammenhang mit der Besprechung des Zahnsteins möchte ich das klinische Bild der Papillitis mit ihren Folgen beschreiben. Ich tue dies, weil der Verlauf der durch Zahnstein bedingten Erkrankung besonders typisch ist. Es führt jedoch jede anderweitig bedingte chronische Reizwirkung zu den gleichen Symptomen. Die objektiven Symptome der entzündeten Papille bestehen in Rötung und ödematöser Schwellung. Ist eine In-

fektion hinzugetreten, so findet sich eine livide, bläuliche Verfärbung neben putridem Geruch. Schon ganz geringe Insulte, wie das Bürsten der Zähne, verursachen Blutungen. Die Krankheit greift sehr leicht auf das übrige Zahnfleisch über und verursacht zunächst die Gingivitis marginalis, kann dann zur Gingivitis atrophicans oder hypertrophicans führen, um, jedoch in selteneren Fällen, in eine Stomatitis auszuarten. Die subjektiven Symptome sind nicht eindeutige. Während der eine über lebhafte Schmerzen klagt, weiß ein anderer nur von einem lästigen Gefühl zu berichten. Schmerzen auf Temperaturunterschiede und Perkussion bestehen zuweilen. Gerade hier begegnet man oft einer unglaublichen, gefährlichen Indolenz. Es gibt Patienten mit vollständig zerstörten Papillen, die nie Schmerzen empfunden haben wollen. Ich selbst behandelte eine Patientin, die mich nur wegen lästigem putriden Geruch aufsuchte. Sie versicherte, nie Schmerzen gehabt zu haben. Die Untersuchung ergab eine völlig nekrotisierte Papille zwischen $\underline{|4\,5}$. Die Sonde führte auf harten Knochen.

Bleibt die Entfernung des Zahnsteins aus, so entwickelt sich allmählich der Zustand der chronischen Entzündung. Dabei kommt es manchmal zur Hypertrophie, manchmal zur Atrophie der Papille. Bei der Hypertrophie quillt die Papille seitlich zum Interdentalraum heraus, und es sieht aus, als ob sie zwischen den Zähnen eingeklemmt wäre. Sie kann, im Verein mit der hypertrophischen Gingiva, den Zahn vollständig bedecken. Ist die Papille atrophisch, so wird der Zahnhals entblößt. Es scheint, als ob der Zahn länger geworden sei. Die geschwungenen Zahnfleischbogen verschwinden, und der Rand nimmt ein unregelmäßiges Aussehen an. Er ist infolge Hyperämie blau-rot gefärbt. Unter dem Zahnfleisch findet sich eine dickflüssige, schmierige, gelbe Masse. Einmal verloren gegangenes Gewebe wird nie wieder regeneriert. Die chronische Entzündung der Papille führt leicht zur Nekrose. Zum Beginn der Infektion ist ein Epitheldefekt Voraussetzung. Dieser ist durch die Irritation des Zahnsteins stets gegeben. Bleibt die Therapie, die mit einer gründlichen Entfernung des Zahnsteins einzusetzen hat, aus, so greift die Erkrankung auf den Knochen und das Periodontium über und

führt zu Zuständen, die unter dem Namen der paradentalen Erkrankungen zusammengefaßt werden. Nach der Zerstörung des Epithels stellt sich der rasch erfolgenden Ausbreitung der Krankheitsprozesse apikalwärts kein Hindernis mehr entgegen. In der Pyorrhoeforschung gibt es eine Schule, die der Lokalisten, welche die Ätiologie dieser Krankheit ausschließlich im Zahnstein erblickte. Ein nie fehlendes Symptom bei der Alveolarpyorrhoe ist die vergrößerte Zahnfleischtasche. Eine Ursache der Taschenbildung aber bildet der Zahnstein, indem er das Epithel zur Proliferation reizt. «Die pathologische Epithelwucherung an der Gingiva interessiert uns nun hauptsächlich deswegen, weil dieselbe auch in bestimmter Weise längs der Wurzel erfolgt und durch Abheben des Epithels eine pathologische Taschenbildung entsteht mit all ihren Folgen.» (Prof. *O. Müller.*) Am Boden der Tasche findet sich Zahnstein, chronische Entzündung und Eiterung.

b) Schlechte hygienische Verhältnisse. Durch Karies tief zerstörte, im Munde belassene Zähne mit abgebrochenen Kronen bilden mit ihren auf der Höhe des Zahnfleischrandes sich befindlichen scharfen Bruchlinien die Ursache fortgesetzter Reizung, die zur chronischen Entzündung der Papille führt. Dasselbe macht eine kariöse Höhle, die bis zum Zahnfleisch reicht, mit ihren scharfen Kavitätenrändern. Bei Leuten, welche die Zahnbürste nicht kennen, findet sich der Interdentalraum mit Speiseresten, Belägen, Zahnstein und andern Fremdkörpern angefüllt. Der Foetor ex ore solcher Patienten rührt von der putriden Zersetzung dieser Massen her. Daß es dabei zu Läsionen der Papille kommt, ist selbstverständlich, ebenso zur nachfolgenden Infektion. «Unhygienische Verhältnisse resultieren ferner überall dort, wo die anatomische Krone unverhältnismäßig stark kolbenförmig gebaut ist und so über die Einschnürung am Hals erheblich hinausragt.» *(Gottlieb.)* Es ist auch bei der oft vorkommenden ungeklärten Erscheinung der Retraktion des Zahnfleisches an den palatinalen Wurzeln oberer Sechsjahrmolaren unmöglich, die Interdentalräume reinlich zu halten. Schlechte hygienische Verhältnisse werden, was bereits gesagt wurde, auch durch Stellungsanomalien geschaffen. Die gründliche Reinigung

aller Zähne ist in diesem Falle oft nur schwer möglich. Zahnstein trifft man denn auch bei solchen Zähnen in vermehrtem Maße an. Überstehende Füllungsränder, abstehende Kronenringe und fixe Sattelbrücken richten große Zerstörungen an, indem sie zur Nischenbildung in den Interdentalräumen führen, in denen Speisereste so retiniert werden, daß deren Entfernung sogar dem Zahnarzt Schwierigkeiten bereitet. Eine Läsion der Papille durch den chronischen Reiz und eine hinzutretende Infektion infolge der Zersetzung der retinierten Massen ist unausbleiblich.

Die vorstehende Arbeit befaßt sich mit der

Pathologie des überstehenden Füllungsrandes.

Da uns dabei vornehmlich die histologischen Befunde interessierten, wir also das erkrankte Gewebe zur Untersuchung isolieren mußten, stand uns nur der Weg des Tierversuches offen. Es wurde der Hund gewählt, da es bei kleineren Tieren (Kaninchen etc.) infolge der Kleinheit der Zähne unmöglich gewesen wäre, genügend große Füllungen während längerer Zeit in ihnen zu verankern. Die Aufgabe bestand nun darin, dem Hunde einige überstehende Füllungen zu machen und nach einer gewissen Zeit deren Wirkung auf Gingiva und Knochen zu studieren. Als Versuchshund wurde ein Bastardtier (Kreuzung zwischen Schäfer und Appenzeller) bestimmt, und zwar deswegen, weil Rassentiere infolge ihrer Zartheit derartige Eingriffe schlecht ertragen. Besonders empfindlich sind sie gegenüber der Narkose. Der Hund hatte ein Alter von 1½ bis 2 Jahren und ein Gewicht von 22 kg, war kräftig gebaut und in sehr gutem Ernährungszustand. Einen halben Tag vor der Operation wurde die letzte Nahrung verabreicht. Gearbeitet wurde auf einem kleinen, selbstgebauten Operationstisch. Die an Hand einiger Röntgenbilder ermöglichte gute Orientierung über Lage und Form der Zähne mit ihren Interdentalräumen sowie über die Verankerungsmöglichkeiten der Füllungen erleichterte die Auswahl der bestgeeigneten

Zähne. Eine Stunde vor dem Eingriff wurden 4 ccm einer Morphin-Atrophin-Lösung unter die Nackenhaut injiziert. Wenn man zugleich mit dem Einstechen die Haut an einer andern Körperstelle stark kneift, so gelingt es, den Einstichschmerz abzulenken. Narkotika, die vermittelst einer selbstangefertigten Maske, einem Drahtgestell mit Tuchüberzug, appliziert werden sollten, wurden bereitgehalten. Unmittelbar vor dem Eingriff erfolgte eine abermalige Injektion von 4 ccm der gleichen Lösung an der nämlichen Applikationsstelle. Das Erbrechen, das sofort im Anschluß an die erste Injektion erfolgte, blieb diesmal aus. Der schleppende Gang, die Apathie und die Puls- und Atemfrequenz steigerten sich nach der zweiten Injektion merklich. Der Puls stieg von 90 auf 174 innerhalb 30 Minuten, sank nach einer Stunde auf 120 und betrug nach 18 Stunden 47. Nach 24 Stunden war die Frequenz mit 85 wieder normal. Nach der zweiten Injektion zeigte das Tier eine derartige Indolenz, daß es bei der Kavitätenpräparation und selbst bei der Exstirpation der Pulpen auch nicht die geringsten Zeichen einer Schmerzempfindung äußerte. Eine Narkose blieb überflüssig. Die Operation dauerte 40 Minuten. Der Hund hatte sich bereits andern Tags wieder derart erholt, daß er normale Freßlust und Aufgeräumtheit zeigte. Sehr zu schätzen war das völlig trockene Arbeiten. Die Speichelsekretion war durch die Atropinwirkung gänzlich aufgehoben. Nach acht Tagen wurde eine zweite Serie Füllungen auf die gleiche Art gelegt, und es ergab sich nun folgender Befund:

In |2 3 je eine Zementfüllung; in |6 7 je eine Amalgamfüllung; an beiden Eckzähnen 4 | 4 Goldringe; in 2 3| je eine Amalgamfüllung und eine Amalgamfüllung in |7. Der Goldring in |4 war nach wenigen Tagen verloren, und die Zementfüllung in |3 mußte bald erneuert werden. Das Tier wurde nach 80 Tagen durch Chloroforminjektion in das Herz, während der Narkose, getötet. Es hat in dieser Zeit nie Zeichen von Mißbehagen erkennen lassen. Eine ausgesprochene deutliche Rötung der Gingiva war nicht vorhanden. Schmerzen auf Perkussion fehlten. Die Füllungen in |2 3, 4|, 2 3| lagen während 80, diejenigen in |7, 6 7| während 72 Tagen.

Rezept der verwendeten Morphin-Atropin-Lösung.

Rp.	Morph. hydrochloric.	2,0
	Atrop. sulfur.	0,05
	Acid. carbol. liquefact. gtts. II.	
	Aqua ad	100,0

M. D. S. steril zur subkutanen Injektion.

Gewinnung des Materials. Mit Hilfe von Säge, Meißel und einer trepanartigen Fräse wurden kleine Blöcke aus dem Kiefer herausgeschnitten, welche alle die uns interessierenden Gewebe (Zahn, Papille, interdentales Knochenseptum) enthielten. Die Blöcke wurden in 10% Formalin fixiert und während der Dauer von drei Wochen in Formalin-Ameisensäure entkalkt. Es wurden die Schnitte mit dem Gefriermikrotom hergestellt und mit Hämalaun-Eosin gefärbt. Im ganzen gelangten 150 Schnitte zur Untersuchung.

A. Die Wirkung der überstehenden Füllungen auf die Gingiva beim Hund.

Subjektive Symptome konnten, offenbar wegen der geringen Wirkungszeit der Füllungen, keine beobachtet werden. Wohl aus dem gleichen Grunde sind die makroskopischen objektiven Symptome einer Veränderung der Papillen nur geringe. Außer einer ganz leichten Rötung der Gingiva zeigte sich nichts Pathologisches. Der patho-histologische Befund hingegen war ein großer. Im Bereiche der überstehenden Füllungen wurde in jedem Falle ein Epitheldefekt vorgefunden. An dessen Stelle war die Epithelcuticula stets verschwunden, und das Epithel selbst zeigte pathologische Wucherungsformen. Im subepithelen Gewebe ließen sich immer die typischen Zeichen einer hinzugetretenen Infektion erkennen. Die Muskulatur der Submukosa wies Merkmale von Atrophie auf, und das Bindegewebe zeitigte Abweichungen von seiner normalen Anordnung. Jede untersuchte Papille zeigte eitrigen Zerfall.

B. Die Wirkung der überstehenden Füllungen auf den Knochen beim Hund.

Es wurde in jedem Fall eine pathologische Knochenauflösung gefunden. Osteolyse und Osteoklase bauen den Knochen gemeinsam ab. Die Auflösung beginnt am gingivalen Teil des Septums und schreitet apikalwärts weiter.

Besprechung der einzelnen Füllungen mit ihren Wirkungen auf die Papille und das interdentale Knochensystem.

I. Zementfüllungen in $\underline{|2\,3}$.

Die Füllungen wurden derart gelegt, daß sie gegen die Papille leicht überstehend waren. Zwecks besserer Retention wurde das Cavum pulpae eröffnet. Während die eine der Füllungen bis zum Abschluß der Versuchsdauer ziemlich unverändert blieb, mußte die andere bereits nach wenigen Tagen wiederholt werden. Sie hielt diesmal fest bis acht Tage vor Abschluß und wurde nicht mehr erneuert. Der Hundespeichel greift Zementfüllungen stark an.

Histologischer Befund. (Fig. 35.) An der Oberfläche der Papille erscheint, infolge einer Verletzung, eine muldenförmige Vertiefung, in welcher sich Detritus vorfindet. Die Cuticula ist über eine entsprechend große Strecke hin zerstört. Das Epithelgewebe hat seinen normalen Bau eingebüßt und bietet mit seinen in die Tiefe dringenden Sprossen und Zapfen ein Bild, das stark an karzinomatös verändertes Epithel erinnert. Es findet sich neben der Veränderung der Form auch eine solche der Struktur. Während sich das normale Epithel aus lauter Plattenepithelzellen aufbaut, finden sich diese Zellen nur mehr an der Randzone der Epithelsprossen. In der zentralen Zone fehlt die Begrenzung der einzelnen Zellen. Sie sind degeneriert. Man hat den Eindruck eines Stromas. Nach erfolgter Verletzung der Papille ist eine Infektion eingetreten, deren Merkmale deutlich vorhanden sind. Das subepitheliale Gewebe ist mit Leukozyten vollgestopft. Hier treffen wir als weiteres entzündliches Symptom erweiterte Blutgefäße und

Blutaustritt. Die Muskulatur der Submukosa, die beim Hund gut ausgebildet ist, zeigt Zeichen von Atrophie; das Bindegewebe ist mehr wellig; beides jedoch nur im Bereiche des Epitheldefektes. Der Knochen hat seine ursprünglich scharfe Begrenzung verloren. Der Rand ist besonders an der dem Epitheldefekt abgekehrten Seite zerklüftet und zeigt hier Osteoklasten. Die mehrkernigen Osteoklasten sind meist in Gruppen, seltener vereinzelt anzutreffen. Sie liegen in den durch sie selbst geschaffenen Kavernen, in deren Bereich so häufig erweiterte Blutgefäße angetroffen werden, daß man versucht ist, diese Erscheinung mit der Knochenauflösung in Zusammenhang zu bringen. Osteoklasten sind bis in halbe Höhe des Alveolarseptums anzutreffen.

Das Epithel hat den Anschluß an das Schmelzoberhäutchen verloren. Eine Vertiefung der Zahnfleischtasche ist nicht zu konstatieren.

Als interessanter Nebenbefund verdient die hier sehr schön gefärbte Epithelcuticula erwähnt zu werden.

II. Amalgamfüllungen in $\underline{2\,3}$.

Die Füllung wurde derart gelegt, daß sie die Papille berührte.

Histologischer Befund. An der Berührungsstelle ist die Cuticula verschwunden, und das Epithel ist hier vollständig zerfetzt. Die vielen Leukozytenherde im subepithelialen Gewebe sowie eine Menge erweiterter Kapillaren beweisen auch hier den erfolgten Eintritt einer Infektion. Diese infektiösen Merkmale stehen aber an Intensität denen der durch die Zementfüllungen verursachten nach. Um so deutlicher aber finden sich dafür hier die Symptome der Knochenauflösung. Während der Knochen im apikalen Teil des Septum interdentale normale Struktur aufweist, läßt der gingivale Abschnitt deutlich wahrnehmbare Veränderungen erkennen. Das sonst kompakte Knochengewebe zeigt hier eine Auflockerung, hervorgerufen durch Spaltbildungen. Die Spalten verlaufen in mesio-distaler Richtung. Diese Aufspaltung beginnt an dem der verletzten Seite gegenüberliegenden Knochenrand und

schreitet zentralwärts vor. Der Knochen ist im Bereiche der Randzone schon völlig aufgelöst. Hier erkennen wir eine strukturlose Schicht, die zum Unterschied von normalem Knochen, der sich rot gefärbt hat, blaß aussieht. Wir erkennen so deutlich die Grenzlinie, bis zu welcher der gesunde Knochen sich ursprünglich erstreckte. Die vielen eröffneten Markräume, im Verein mit den besprochenen übrigen Veränderungen, vervollständigen das Bild der typischen Osteolyse. Durch das Vorhandensein vieler Osteoklasten ist zu ersehen, daß neben der Osteolyse der Knochen auch durch Osteoklase aufgelöst wird. Die Osteoklasten finden sich auch hier in Gruppen angeordnet und sind am zahlreichsten an dem Knochenrand, an dem eine osteolytische Wirkung sich noch nicht entfaltete. Die beim Hunde sehr häufig auftretenden Malasséschen Epithelreste bieten hier einen bemerkenswerten Nebenbefund.

III. Amalgamfüllung in $\underline{|7}$.

Beim Versuch, die Füllung so tief als möglich in den Interdentalraum zu legen, wurde die Oberfläche der Papille etwas traumatisch verletzt. Die Füllung kam direkt auf die Verletzung zu liegen.

Histologischer Befund. (Fig. 38.) Die Veränderungen des Epithels sind, wie zu erwarten war, sehr groß. Die Cuticula ist restlos verschwunden. Es stellt die ganze Papille einen einzigen Eiterherd dar. Die Leukozyten infiltrieren das Gewebe in großen Massen. Viele erweiterte Kapillaren weisen den Weg ihrer Herkunft. Die Muskulatur ist stark atrophisch. Das Epithel zeigt hier besonders gut die Ähnlichkeit mit dem krebsig entarteten. Eigentümlich sind hier Dentinarrosionen, die stets nur im Bereiche des infektiösen Prozesses auftreten. Die Kavernen sind mit Epithel und Eiterzellen angefüllt und können als hystolytische Wirkung der letzteren gedeutet werden. Der spärliche patho-histologische Befund des Knochens wirkt nach dieser großen Weichteilzerstörung überraschend. Eine Osteolyse ist kaum angedeutet, und Osteoklasten finden sich sehr selten.

IV. Kronenring auf $\underline{4}$.

Die Goldringe an den Eckzähnen wurden so befestigt, daß sie gegen die Papille leicht überstanden. Infolge der stark konischen Form dieser Zähne bereitete deren Befestigung einige Schwierigkeiten. Während der eine Ring bloß drei Tage hielt, blieb der andere bis zum Abschluß des Versuches fest. Wie das Röntgenbild zeigt, ist er etwas überstehend, doch lange nicht so stark wie die meisten Kronenringe auf den beigegebenen Bildern menschlicher Zähne. Man darf vielleicht einen Schluß ziehen über die Größe des angerichteten Schadens, den z. B. der auf Fig. 34 überstehende Kronenring gestiftet hat, wenn man die Veränderungen, die der relativ gering abstehende Ring beim Hunde in dieser kurzen Zeit bedingte, als Maßstab benützen will.

Histologischer Befund. (Fig. 40, 41.) Hier finden wir das Epithel unter dem Drucke des Ringes zusammengestaucht. Nach der erfolgten Verletzung ist wiederum die Infektion hinzugetreten. Die Oberfläche der Papille zeigt im Bereich der Verletzung geschwürigen Zerfall. Im subepithelialen Gewebe zeigen sich starke Leukozyteninfiltration und erweiterte Kapillaren. Der Knochen weist Merkmale osteolytischer und osteoklastischer Auflösung auf; doch nicht in besonders ausgesprochenem Maße.

Zusammenfassung der Resultate.

Die überstehende Füllung führt zur Nischenbildung in den Interdentalräumen und damit zu schlechten hygienischen Verhältnissen. Retinierte Speisereste und Fremdkörper verursachen infolge fortgesetzter Reizwirkung auf die Gingiva eine chronische Entzündung der Papille. Die infolge eines Epitheldefekts immer hinzutretende Infektion führt zum eitrigen Zerfall der Papille. Eine Regeneration des zerstörten Gewebes tritt nicht ein. Die Zerstörung ergreift auch den Knochen. Dieser wird durch Osteolyse und Osteoklase abgebaut. Das interdentale Knochenseptum, und damit die

wichtigste Stütze des Zahnes, geht verloren. Die Folgen der überstehenden Füllungen sind paradentale Erkrankungen. Es besteht beim Hund ein Zusammenhang zwischen dem Grad der Zerstörungen und der Art des verwendeten Füllungsmaterials, in dem Sinne, daß die Zementfüllung die meisten, die Amalgamfüllung geringere und der Goldring die wenigsten pathologischen Veränderungen im Gefolge hatte.

* * *

Literatur-Verzeichnis.

1. *Roos, Walter.* Über die Anatomie, Physiologie und Pathologie des Interdentalraumes. Schweiz. Vierteljahrsschrift für Zahnheilkunde, 1918.
2. *Müller, Oscar.* Alveolarpyorrhoe. Schweiz. Medizinische Wochenschrift, 55. Jahrgang, Nr. 46 u. 47.
3. *Rebel, Hans Hermann.* Umschriebene Nekrose des Alveolarfortsatzes. Deutsche Monatsschrift für Zahnheilkunde, 1918.
4. *Gottlieb, G.* Schmutzpyorrhoe, Paradentalpyorrhoe und Alveolaratrophie. 1925.

ABBILDUNGEN

Fig. 1—7 orientieren über einige Arbeiten am Hundekiefer.

Fig. 8—34 stellen eine Sammlung von Röntgenbildern dar, welche die Zerstörung der Interdentalpapille und des interdentalen Knochenseptums nach überstehenden Füllungen und Kronenringen an menschlichen Zähnen illustrieren soll.

Fig. 35—41 zeigen die beschriebenen mikroskopischen Befunde nach überstehenden Füllungen und Kronenringen beim Hunde.

Fig. 1

Fig. 2

Fig. 3

Fig. 4

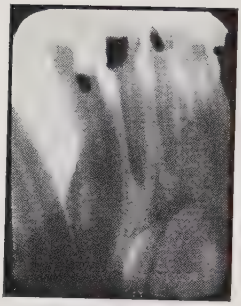

Fig. 5



Fig. 6

Fig. 7

Fig. 8

Fig. 9



Fig. 10

Fig. 11

Fig. 12



Fig. 13

Fig. 14



Fig. 15

Fig. 16

Fig. 17



Fig. 18

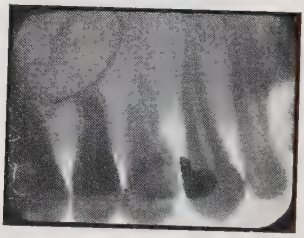

Fig. 19

Fig. 20



Fig. 21



Fig. 22

Fig. 23

Fig. 24

Fig. 25

Fig. 26

Fig. 27

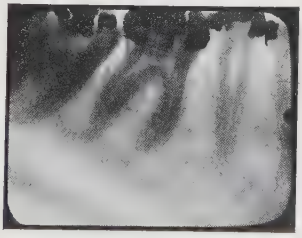

Fig. 28

Fig. 29



Fig. 30



Fig. 31

Fig. 32

Fig. 33

Fig. 34

Fig. 35

Übersichtsbild über den Zustand der Interdentalpapille nach Zementfüllung in $\underline{|2\,3}$. Die Figur stellt einen Längsschnitt durch die Papille dar. Mesial und distal ist ein Teil der Begrenzungszähne sichtbar. Von oben nach unten trifft man: Epithelcuticula, Epitelgewebe, subepitheliales Gewebe, interdentales Knochenseptum. Die Läsion der Papille führte zu einer muldenförmigen Vertiefung an der Oberfläche. Am Grunde derselben ist Detrius zu erkennen. Im Bereiche der Verletzung sind Cuticula und Epithel zerstört. Daselbst ist im subepithelialen Gewebe eine starke Leukocyteninfiltration zu beobachten. Hier sowohl als auch im ganzen übrigen Teil der Papille erscheinen erweiterte Kapillaren. An demjenigen Rande des Knochenseptums, der dem Epitheldefekt gegenüberliegt, erkennt man die zahlreichen Osteoklasten und deren Kavernenbildung. Im Knochen selbst eröffnete Markräume. In der Nähe der Osteoklasten sind stets erweiterte Kapillaren sichtbar. Vergr. 16.

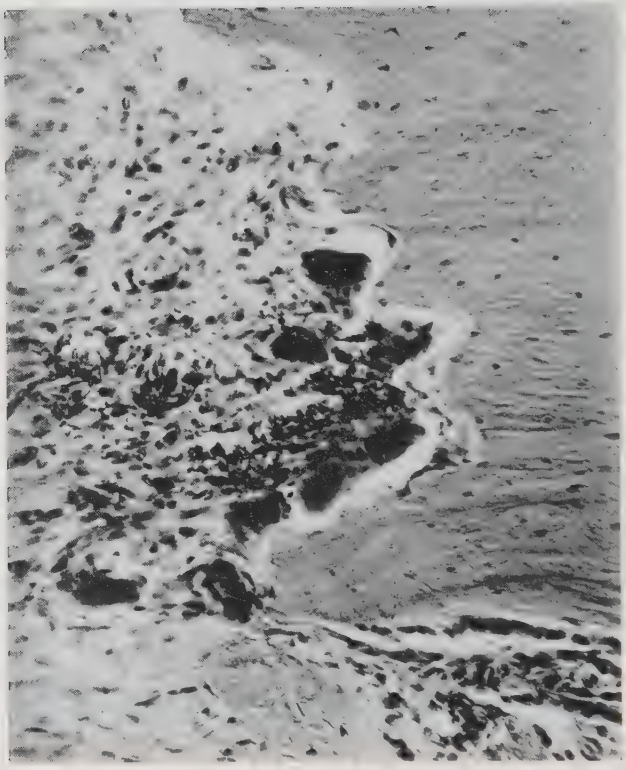

Fig. 36. Vergr. 350

Knochenauflösung durch Osteoklase. Fig. 36 zeigt die in Fig. 35 zu oberst am Knochenrand sich befindende Osteoklastengruppe bei stärkerer Vergrößerung. Aus der Abbildung ist ersichtlich, daß es sich um mehrkernige Osteoklasten handelt, deren knochenauflösende Wirkung hier besonders gut zur Darstellung kommt.

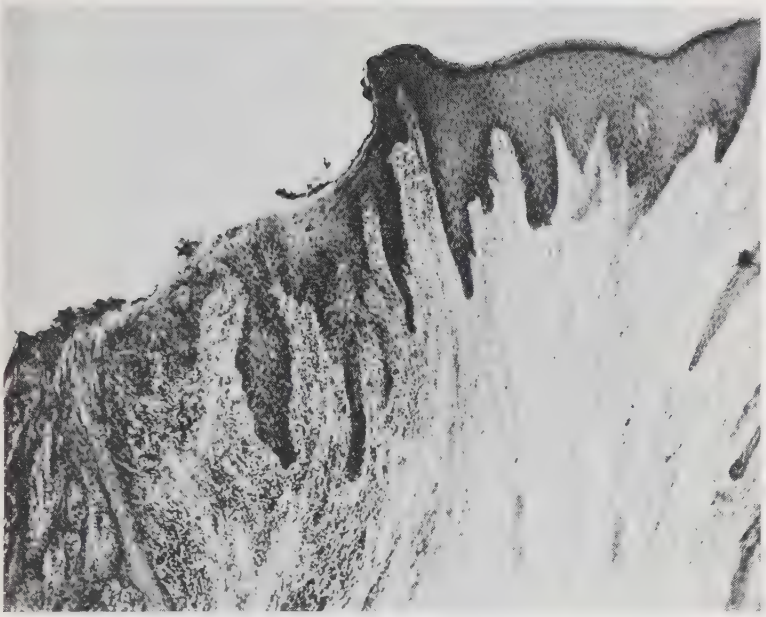

Fig. 37. Vergr. 82

Fig. 37 zeigt intaktes und zerstörtes Epithelgewebe nebeneinander. An der verletzten Stelle ist die Cuticula vollständig, das Epithel zum größten Teil zerstört, und letzteres zeigt den Beginn atypischer Wucherung. Im subepithelialen Gewebe läßt sich eine starke Leukozytenansammlung erkennen.

Fig. 38. Vergr. 16

Übersichtsbild über den Zustand der Interdentalpapille nach überstehender Füllung in $\underline{|7}$ (Amalgam). Fig. 38 ist ein Längsschnitt durch die Papille. Mesial und distal ist ein Teil der begrenzenden Zähne getroffen. Die Cuticula ist ganz verschwunden. Das noch vorhandene Epithelgewebe zeigt hier besonders schön eine atypische Wucherung, die an das Bild der karcinomatösen Entartung erinnert. Leukozyten infiltrieren das subepitheliale Gewebe in großen Massen. Im Dentin des linken Begrenzungszahnes sind Arrosionen zu erkennen.

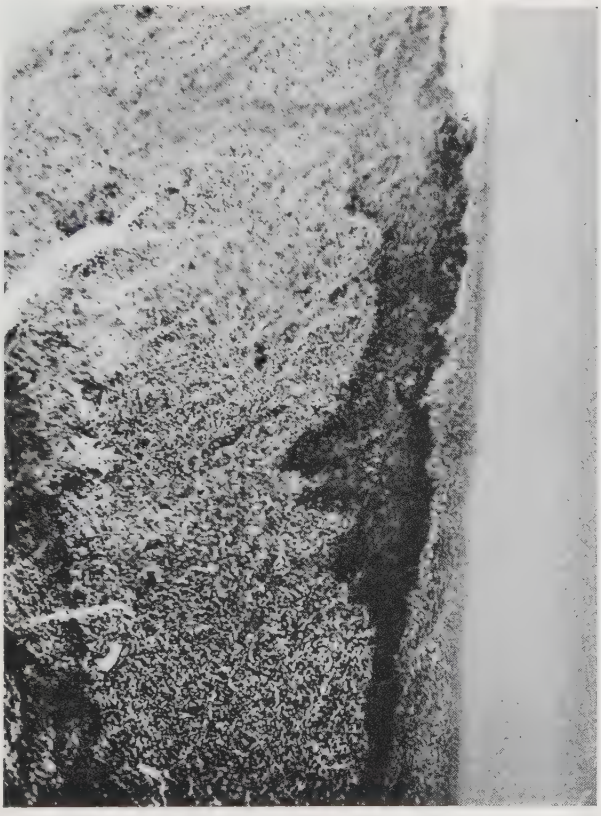

Fig. 39. Vergr. 82

Fig. 39 ist ein Ausschnitt aus der Fig. 38 und zeigt eine Stelle atypischer Epithelwucherung bei stärkerer Vergrößerung.

Fig. 40. Vergr. 16

Die Abbildung zeigt den Zustand der Papille nach einem überstehenden Goldring auf $\underline{4}|$. Der Ring hat das Epithelgewebe zusammengestaucht. Dort, wo der Ring berührte, sind Cuticula und Epithel verletzt. Das subepitheliale Gewebe zeigt im Bereiche der Verletzung Leukozyteneinwanderung.

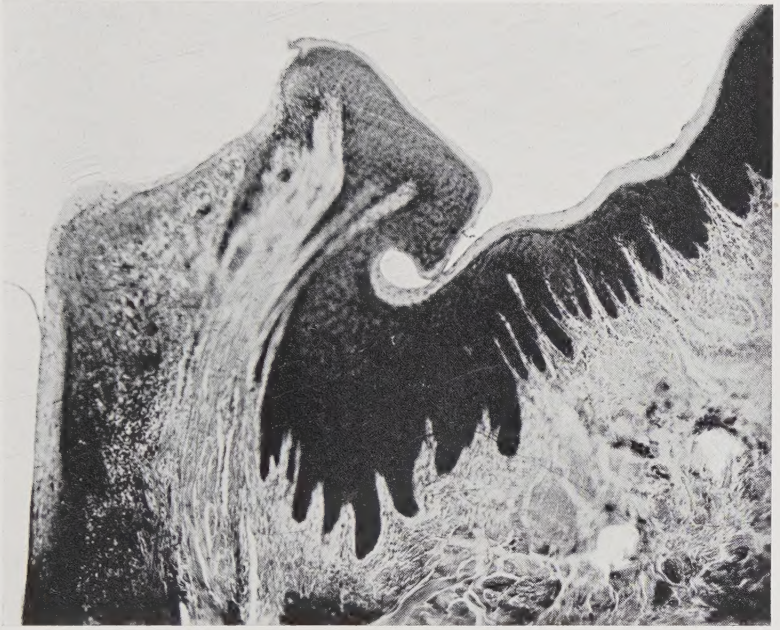

Fig. 41. Vergr. 82

Fig. 41 gibt einen anderen Teil der durch den überstehenden Kronenring verletzten Papille wieder. Hier ist die beim Hunde gut ausgebildete Cuticula sehr schön zu erkennen. Diese, sowie das Epithel selbst, fehlt im Bereiche der Läsion. Das Epithel zeigt auch hier die beginnende Wucherung. Die gut sichtbare Leukozyteninfiltration im subepithelialen Gewebe beweist wiederum die hinzugetretene Infektion.